

Egle Muti

LA MAMMELLA TUBEROSA

Presentazione di Foad Nahai

Commenti di

Foad Nahai e João Carlos Sampaio-Góes



SEE - FIRENZE

Il buon successo nella chirurgia mammaria dipende da fattori estetici e minimi rischi. Quelle che in inglese vengono definite come le 4 S (Shape, Symmetry, Size, Scar) ossia la forma, la simmetria, il volume, e le cicatrici, rappresentano il grado di raggiungimento per un soddisfacente risultato nella chirurgia delle mammelle ⁽²³⁾.

Sebbene la grandezza dell'apparato mammario vari a seconda della cultura in cui si vive e alle preferenze personali, la forma "ideale" della mammella è data dalla giusta proiezione del suo volume distribuito tra la parte superiore e inferiore dell'areola, con un complesso areola-capezzolo posizionato al punto di massima proiezione. Le cicatrici dovrebbero essere invisibili e non estendersi oltre la mammella.

Senza dubbio il più importante risultato estetico, ma anche il più difficile da ottenere, è senza dubbio la simmetria, simmetria di forma, dimensione e posizione dell'areola-capezzolo.

La salvaguardia della salute della paziente è naturalmente di vitale importanza così come è di primaria importanza il mantenimento della vascolarizzazione del complesso areola-capezzolo.

La mammella tuberosa presenta più di una sfida per il chirurgo plastico. La mammella ipoplastica, con polo inferiore costretto, areola ptosica ed allargata, accompagnata spesso da asimmetria, rappresenta certamente la deformità più difficile da correggere.

La correzione chirurgica della mammella tuberosa è una delle più difficili da eseguire nell'ambito della chirurgia della mammella. La sfida include il ripristino del volume, specialmente del polo inferiore, la correzione delle anomalie dell'areola, ma la sfida più difficile è in assoluto è l'armonizzazione della dimensione delle mammelle, assieme alla forma ed alla posizione dell'areola e del capezzolo.

Come evidenziato molto chiaramente in questo libro, la Prof.ssa Muti con maestria e successo ha affrontato queste sfide, eccellendo nell'arte e nella scienza della chirurgia estetica della mammella. In questa monografia, frutto della sua lunga esperienza, e della sua passione per l'eccellenza, nonché del suo impegno per la salvaguardia della salute delle sue pazienti, ella vuole condividere con noi le sue conoscenze, partendo dall'iniziale approccio con la paziente, fino all'analisi dell'apparato mammario, per poi proseguire con la sua tecnica chirurgica ed infine alle cure post-operatorie. In questo modo la Prof.ssa Muti ci spiega come ella sia stata in grado di ottenere in modo costante i suoi eccellenti risultati con una percentuale piccolissima di complicanze post-operatorie. Le tecniche presentate sono bene illustrate dai disegni nonché dalle fotografie operatorie.

I concetti presentati in questo libro, così come i risultati ottenuti, rappresentano il lavoro di un individuo che ha ben capito i difetti morfologici della mammella tuberosa.

Dopo aver personalmente osservato le superiori abilità della Prof.ssa, unito al suo impegno nell'esprimere il meglio delle sue capacità tecnico chirurgiche in sala operatoria, è facile capire come i suoi costanti ed eccellenti risultati abbiano permesso di ridare volume, forma e simmetria alle mammelle tuberose.

Noi le siamo grati per aver voluto condividere con noi la sua abilità, la sua esperienza, la sua attenta cura per il dettaglio, ed i suoi eccellenti risultati, attraverso questa monografia.

Sono sicuro che questo lavoro ci permetterà di servire meglio le nostre pazienti. Ridare una forma "normale" ad una mammella tuberosa indubbiamente aumenta l'autostima e la qualità di vita delle pazienti afflitte da questa deformità, obiettivo questo che noi chirurghi plastici consideriamo estremamente importante e per il quale ci dedichiamo con serietà ed impegno.

Foad Nahai, M.D.

NOTIZIE SULL'AUTORE



Egle Muti, laureata con il massimo dei voti e lode presso la Facoltà di Medicina e Chirurgia dell'Università di Genova (Italia), ha ottenuto la Specializzazione a pieni voti in Chirurgia Plastica Ricostruttiva ed Estetica e poi in Oncologia Clinica, sempre a pieni voti, presso l'Università di Torino, dove scelse come Maestro il Prof. Aldo M. Fontana.

Fin dai primi anni della sua carriera ha frequentato i più importanti meeting Nazionali e Internazionali, facendo parte della Società Italiana di Chirurgia Plastica Ricostruttiva ed Estetica, dell'IPRS e dell'ISAPS, nella quale ha ricoperto per molti anni la carica di Segretario Nazionale.

Entrò a far parte dell' EXCO con la carica di Assistant General Secretary.

È docente di Chirurgia Plastica Ricostruttiva ed Estetica nella Facoltà di Medicina e Chirurgia dell'Università di Torino, sede di Orbassano.

È autrice di diversi Capitoli in testi Internazionali sulla Chirurgia Plastica in generale con particolare attenzione alla Mammella Tuberosa.

È stata invitata in diverse città Europee ad eseguire interventi dimostrativi specialmente sulla correzione chirurgica della Mammella Tuberosa, ed in Europa, Australia, Nord America e Sud America a tenere conferenze sulla chirurgia Plastica in generale.

Ringraziamenti

Il mio ringraziamento parte da lontano quando con grande passione ed entusiasmo, ma con altrettanta ansia e timori, mi accingevo a trattare i primi difficili casi di Mammelle Tuberoze assieme ai miei più stretti collaboratori di allora: il Dr. Diego Cicerale, la Dott.ssa Alessandra Maria Rizzotti e successivamente il Dott. Giorgio Germani e la Dott.ssa Laura Triacca, entrambi ancora oggi accanto a me. Più tardi la Dott.ssa Barbara Passarelli e il Dr. Fabio Michelini e più recentemente il Dr. Fabrizio Tomassetti, sempre disponibile e partecipe, nonché il Dott. Jalal Soltanzadè Zarandi che voglio particolarmente ringraziare per il suo aiuto e sostegno nella fase iniziale, per me forse più difficile e noiosa, di preparazione del materiale per l'elaborazione del testo.

Ringrazio ancora mio marito e i miei cari per aver accettato le mie assenze e rinunciato ai giusti momenti di vacanza.

Grazie a Flavio Tiengo che mi ha guidato, insegnato, aiutato non solo con la sua precisione e professionalità ma anche con la sua sentita partecipazione e disponibilità.

Ancora un affettuoso ringraziamento a mio nipote Raul Muti per la sua bravura, dedizione e sostegno, ma soprattutto per la sua pazienza nell'assistermi nella mia quotidiana lotta con il computer e con tutti gli elementi informatici e non solo. Grazie Raul.

Infine grazie a Emma Posa, una specie di angelo trovata giusto in tempo per poter realizzare la conclusione di questo lavoro. Brava, disponibile, professionale con rigore ma anche dolce comprensione.

E poi grazie ancora ai molti altri che mi circondano e mi sopportano.

PREFAZIONE

Quando ci si accinge a prendere in considerazione l'opportunità di scrivere un elaborato, nello stesso momento nascono dubbi e interrogativi.

Non ho la presunzione né il desiderio di scrivere un testo di consultazione, ma se mai, di offrire a coloro che vorranno dedicarsi a questa lettura, la sintesi della mia esperienza nella Chirurgia Estetica della Mammella cui mi sono dedicata con molto impegno da diversi anni.

Questo scritto vuole essere un invito cordiale a seguirmi in Sala Operatoria dove cercherò di mettere a disposizione la documentazione di casi da me operati. Per ognuno di questi ci sarà la più completa iconografia possibile, corredata da schemi esplicativi.

Il mio obiettivo è quello di immaginare e prevedere le “domande” che l'osservatore potrebbe formulare, e offrirne le risposte. In altre parole, questo elaborato è stato “pensato” considerando il lettore come un ospite dell'Autore, fisicamente presente non solo nella sala operatoria, ma anche nel consultorio. Si esamina e si discute il caso pre-operatoriamente e si decide il piano chirurgico con precisi disegni cutanei. Successivamente, si analizza il risultato discutendone la maggiore o minore validità del medesimo e le eventuali imprecisioni ed insuccessi.

Gli interventi chirurgici sono descritti step by step con disegni e fotografie intra-operatorie che offrono una precisa sequenza dei singoli passaggi chirurgici fino al risultato.

Il testo si sviluppa prendendo in considerazione i concetti generali della Chirurgia Estetica sulla Mammella in generale, degli obiettivi da raggiungere e del rapporto medico-paziente in questa specialità, approfondendo in particolare le problematiche della prima consultazione.

Si passa poi alla descrizione dei vari tipi di deformità mammaria tuberosa con il tentativo di raggruppare in **Tipologie simili** i casi che richiedono per la loro correzione una **tecnica chirurgica analoga e Lembi ghiandolari simili**. Iconografia e disegni esplicativi descrivono questa tecnica.

Si passa quindi all'analisi della casistica prendendo in esame i vari tipi di Deformità per poi passare alle Mammelle Tuberose Asimmetriche:

- Questa disamina della casistica viene svolta seguendo un *iter costante*:
- presentazione del caso;
- progettazione pre-operatoria con marcature cutanee;
- sequenza grafica esplicativa corrispondente alle sequenze intra-operatorie;
- controlli post-operatori a breve e lungo termine.

Al termine della casistica si aggiungono due casi di insuccesso con l'analisi critica dei probabili motivi che hanno portato all'insuccesso e se ne propongono le soluzioni.

*È mio desiderio, in questo elaborato, condividere con il lettore la mia personale esperienza tenendo però sempre presente che **“il chirurgo serio e cosciente impara presto a non essere categorico, a non pensare che la sua scelta o idea sia l'unica possibile: diverse e molteplici sono le strade che possono portare a risultati simili. Ogni chirurgo arriverà ad elaborare una propria tecnica o a scegliere fra quelle proposte quella a lui più congeniale. Ma è fondamentale necessario mantenere aperta la mente a nuove idee, a nuove considerazioni non senza un'attenta analisi critica ed autocritica”**.*

SOMMARIO

Presentazione di Foad Nahai	5	
Notizie sull'autore - Ringraziamenti	9	
Riconoscimenti	10	
Prefazione	11	
Sigle ed abbreviazioni	12	
CAPITOLO I - INTERVISTA		
Rapporto relazionale chirurgo-paziente: dal colloquio preliminare alla progettazione dell'intervento.....	21	
• Valutazione clinica generale	21	
• Psicologia ed aspettative della Paziente	21	
• Morfologia toraco-mammaria e Domande chiarificatrici	22	
• Diagramma riassuntivo	23	
CAPITOLO II - CHIRURGIA ESTETICA DELLA MAMMELLA: CONSIDERAZIONI GENERALI		
A. Chirurgia estetica della mammella: obiettivi da raggiungere	29	
B. Fattori determinanti e condizionanti il raggiungimento dei sei obiettivi descritti	30	
C. Diagramma per la valutazione delle cicatrici	32	
CAPITOLO III - CHIRURGIA DELLA MAMMELLA TUBEROSA IPOPLASICA: CONSIDERAZIONI GENERALI		37
CAPITOLO IV - MAMMELLE TUBEROSE IPOPLASICHE: DISTINZIONE FRA I VARI TIPI DI DEFORMITÀ		
A. Deformità Tuberosa Tipo I	43	
B. Deformità Tuberosa Tipo II	49	
C. Deformità Tuberosa Tipo III	53	
Elenco dei casi con i vari tipi di deformità	55	
CAPITOLO V – MISCELLANEA		
A. Algoritmo nel trattamento della paziente con malformazioni mammarie	63	
B. Scelta della protesi	63	
C. Tecnica di sutura	63	
D. Attenzioni comportamentali e cure post-operatorie	64	
CAPITOLO VI - CASI CLINICI		
A. Mammelle Tuberose Ipoplasiche di Tipo I	71	
B. Mammelle Tuberose Ipoplasiche di Tipo II	121	
C. Mammelle Tuberose Ipoplasiche di Tipo III	137	
CASO I - Mammelle Tuberose Ipoplasiche Simmetriche con Deformità Tipo. <i>Giovane donna di 23 anni con tipico esempio di prolasso ghiandolare nella metà inferiore delle areole, in questo caso moderatamente espanse. Pseudo SIM cranializzato e costrizione fibrotica semicircolare della base delle mammelle.</i>		72
• Sequenza intra-operatoria	73	
• Sequenza grafica della procedura chirurgica del Lembo Tipo I	74	
• Risultato con sua evoluzione da 1 mese a 20 anni.	76	
CASO II - Mammelle Tuberose fortemente Ipoplasiche di Tipo I. <i>Donna di 35 anni con lieve asimmetria di volume per prevalenza della mammella sinistra. Caso inusuale per età della paziente aveva già avuto due gravidanze con breve periodo di allattamento.</i>		79
• Sequenza grafica della procedura chirurgica	79	
• Risultato	80	

CASO III - La “doppia mammella”: deformità variante del Tipo I - Giovane donna con mammelle tuberose asimmetriche e con una “particolare caratteristica di deformità” molto evidente soprattutto nella mammella Dx. consistente in quello che si può definire una doppia mammella, oppure una piccola Mammella Tuberosa con base contratta circolarmente, erniata nella areola e appoggiata su una seconda ghiandola più profonda e di conformazione pressoché normale ma piuttosto piatta. In altre parole la ghiandola mammaria appare come divisa in 2 sezioni una più profonda di conformazione “normale”, ancorché ipoplasica, e una seconda sezione ghiandolare sovrastante la prima con la propria base contratta, con conformazione tuberosa erniantesi nell’areola 83

- Sequenza intra-operatoria e disegni esplicativi 84
- Risultato 86

CASO IV - Mammelle gravemente Ipoplasiche con Deformità Tuberosa di Tipo I - Giovane donna di 16 anni con mammelle gravemente ipoplasiche con netta deformità tuberosa Tipo I con prolasso di gran parte della piccola ghiandola in un sacco areolare espanso soprattutto nella metà inferiore, con un SIM molto cranializzato teso che si continua in un anello costrittivo intorno alla piccola base mammaria.. Cute areolare piuttosto lassa con scarsa aderenza cutaneo-ghiandolare 89

- Progettazione pre-operatoria 90
- Sequenza chirurgica intra-operatoria / Grafica corrispondente 91
- Sequenza chirurgica intra-operatoria 92
- Grafica corrispondente alla su esposta sequenza intra-operatoria 93
- Risultato 94

CASO V - Mammelle tuberose ipoplasiche variante del Tipo I. Giovane paziente di 17 anni con gravissima deformità tuberosa in mammelle gravemente ipoplasiche. 97

- Sequenza intra-operatoria e disegni esplicativi 98
- Descrizione grafica del lembo variante del Tipo I in visione fronto-caudale 100
- Risultato 101

CASO VI - Mammelle Tuberose Simmetriche varianti del Tipo I - Giovane donna di 21 anni con mammelle tuberose che definiamo “varianti del tipo I” in quanto presentano alcune caratteristiche comuni quali: SIM molto cranializzato con costrizione pressoché circolare della base mammaria ad impronta ghiandolare sul torace, molto circoscritta ed estremamente lateralizzata. Le ghiandole relativamente ipoplasiche (rispetto alla morfologia della paziente) sono in gran parte prolassate dentro un sacco areolare espanso. La correzione, in questo caso, deve tendere ad ottenere una pienezza delle regioni toraciche centrali, senza lateralizzare ulteriormente le areole. Ciò si può ottenere mediante mobilizzazione e trasferimento di Lembi ghiandolari dalla regione laterale alla regione mediale posizionando poi le protesi al centro del nuovo cono mammario. Il Lembo ghiandolare in questo caso sarà quindi diverso da quelli utilizzati negli altri casi definiti di Tipo I, infatti il lembo ghiandolare verrà preparato con peduncolo laterale, ottenendo così la possibilità di trascinare centralmente gran parte della mammella e della areola. Questo lembo può essere considerato come una variante del Lembo Tipo IV, in quanto comporta lo stesso concetto di base di apertura e distensione della base mammaria, ma in questo caso in senso latero-mediale anziché cranio-caudale, e cioè mobilizzando e trascinando il tessuto ghiandolare dal quadrante latero-mediale al quadrante laterale inferiore; mentre il Lembo IV prima descritto “mobilizza e trascina” un Lembo Ghiandolare dalla profondità del polo superiore al polo inferiore 104

- Progettazione pre-operatoria con disegni cutanei 105
- Sequenza intra-operatoria 106
- Grafica relativa alla sequenza intra-operatoria 107
- Risultato 108

CASO VII - Mammella Tuberosa Monolaterale Tipo I - Giovane donna di 25 anni con asimmetria di forma e di volume con deformità tuberosa monolaterale Sn. corrispondente al Tipo I con lieve variante assimilabile al Tipo II. La paziente richiede esclusivamente una correzione della deformità della mammella Sn. per simmetrizzazione senza intervenire con alcuna modificazione sulla mammella Dx. e senza utilizzo di protesi mammarie. Questa scelta accentua la difficoltà di ottenere un risultato ottimale poiché dobbiamo conformare la mammella Sn. alla Dx. senza poter intervenire su quest’ultima. 112

- Pianificazione pre-operatoria / Sequenza grafica della Tecnica Chirurgica 113
- Risultato 114

CASO VIII - Mammella Dx. Tuberosa Ipoplasica Tipo I - Giovane donna di 19 anni con Mammella Tuberosa Ipoplasica Dx. e lieve ipoplasia della mammella Sn. senza deformità. 116

- Pianificazione pre-operatoria 116
- Risultato 117

CASO IX - Mammella Tuberosa Tipo II (“ Nipple Breast Deformity”) - Giovane paziente di 17 anni con una severa ipoplasia mammaria e una particolare Deformità Tuberosa variante del Tipo II, frequentemente denominata “Nipple Breast Deformity”, caratterizzata dalla presenza di una minuscola ghiandola mammaria solida, protrudente dentro una piccola areola, con una tenace aderenza cutanea - ghiandolare. I tessuti molli della regione toracica sono molto tonici e poco estensibili . Le areole sono di piccole dimensioni con un anello costrittivo alla base.	123
• Tecnica chirurgica	124
• Risultato	125
CASO X - Mammella Sn. con Deformità Tuberosa Tipo II - Donna di 33 anni con Mammella Tuberosa Tipo II fortemente Ipoplasica a Sn.. e mammella Ipoplasica senza Deformità Tuberosa a Dx. Il caso e' stato trattato con lembo Tipo II per la Mammella Sn e con MPA semplice per la Mammella Dx.	127
• Risultato a 6 mesi	128
• Risultato dopo la lipostruttura	129
CASO XI - Mammelle Tuberoze Tipo II - Giovane donna di 25 anni con mammelle fortemente Ipoplasiche e Deformità Tuberosa Tipo II più accentuata sulla mammella Dx. e appena accennata sulla mammella Sn. che si presenta meno Ipoplasica. Tipicamente cranializzato il SIM. Cute molto tonica, tessuti molli della parete toracica di buon spessore. Ottima aderenza cutaneo-ghiandolare. Polo inferiore teso, con base mammaria costretta.	131
• Pianificazione pre-operatoria	131
• Disegni esplicativi del Lembo Tipo IV / Sequenza intra-operatoria	132
• Risultato	133
CASO XII - Mammelle Tuberoze Asimmetriche con Deformità Tipo II a Dx e Tipo III a Sn. - Giovane donna di 16 anni con deformità tuberosa Tipo II della mammella Dx. fortemente Ipoplasica e deformità tubulare della mammella Sn. moderatamente Ipoplasica. Qualità cutanea eccellente con conservazione dell'aderenza cutaneo-ghiandolare	138
• Pianificazione pre-operatoria	139
• Sequenza grafica della tecnica utilizzata	140
• Sequenza intra-op e disegni esplicativi	141
• Risultato	143
CASO XIII - Mammella Dx. con Deformità Tuberosa Tipo II e Asimmetria di forma. - Paziente di 25 anni con Mammella Tuberosa Tipo II a Dx, fortemente Ipoplasica, e mammella Sn. moderatamente Ipoplasica senza deformità di tipo tubulare o tuberosa.	146
• Progettazione pre-operatoria	146
• Sequenza intra-op per la mammella Dx.	147
• Grafica della sequenza intra-op per mammella Dx e per mammella Sn	148
• Risultato	150
CASO XIV - Mammelle Tuberoze Ipoplasiche e Asimmetriche: di Tipo II a Dx e di Tipo III a Sn. - Giovane donna di 23 anni con una storia di disturbo alimentare e depressione. Questi casi rappresentano un rischio maggiore di insuccesso dovuto alla diversa risposta biologica dei tessuti molto spesso di qualità scadente, con maggior possibilità di assottigliamento del mantello di copertura, con palpabilità dei bordi protesici specialmente nei quadranti laterali e inferiori.	153
• Progettazione pre-operatoria	154
• Sequenza intra-operatoria per la mammella Sn. con disegni esplicativi	154
• Sequenza grafica dei passaggi chirurgici fondamentali	155
• Sequenza intra-op per la mammella Dx.	156
• Risultato	157
CASO XV - Mammelle Tuberoze Asimmetriche con Deformità Tuberosa di Tipo II a Dx e di Tipo III a Sn. - Giovane di 16 anni con asimmetria di forma e di volume, con deformità tubulare della mammella Sn.(Tipo III) lievemente Ipoplasica, e lieve deformità tuberosa della mammella Dx. nettamente Ipoplasica	159
• Pianificazione pre-operatoria	160
• Risultato	161
• Inconsueta evoluzione del caso	163

CASO XVI - Mammelle Tuberose Ipoplastiche Asimmetriche con Deformità Tipo II a Dx e Tipo I a Sn. - Giovane ragazza di 16 anni con mammelle fortemente ipoplastiche, con grave deformità tuberosa e asimmetria.	165
• Sequenza grafica della metodica utilizzata per la mammella Dx.	166
• Sequenza grafica della metodica utilizzata per la mammella Sn.	167
• Risultato	168
CASO XVII - Mammelle Tuberose Asimmetriche con Deformità Tipo II a Dx e Tipo III a Sn. - Giovane paziente di 18 anni con deformità mammaria tuberosa Ipoplastica a Dx. e mammella tubulare normoplastica Sn. Pannicolo adiposo ben rappresentato, cute tonica con buona aderenza cutaneo-ghiandolare ma con presenza di strie cutanee. L'asimmetria di volume può ancora consentire l'applicazione del mio concetto di base che prevede l'adeguamento del volume della mammella più grande al volume di quella più piccola, oltre alla simmetrizzazione della forma, ed impianto di 2 protesi uguali.	171
• Progettazione pre-operatoria	172
• Risultato	173
CAPITOLO VII – INSUCCESSI E COMPLICANZE	
• Considerazioni Generali	181
• Casistica degli Insuccessi e complicanze Post-operatorie	181
• Esempi Clinici di Insuccesso	183
• Analisi delle cause e Proposte di correzione	189
CASO XVIII - Mammelle Tuberose Ipoplastiche Tipo I con modesta Asimmetria. - Paziente di anni 18 con mammelle fortemente ipoplastiche e lievemente asimmetriche per moderata prevalenza della mammella Dx., entrambe con deformità Tipo I.	185
• Pianificazione pre-operatoria/Sequenza grafica della tecnica operatoria	186
• Risultato	187
• Analisi critica dell'insuccesso/Correzione del difetto - Proposte	189
CASO XIX - Mammelle Tuberose Ipoplastiche Tipo I. - Giovane donna di 25 anni con mammelle ipoplastiche e deformità tuberosa Tipo I. Cute di ottima qualità, pannicolo adiposo ben rappresentato sul torace. Paziente pratica attività sportive.	191
• Pianificazione pre-operatoria	192
• Sequenza intra-op	192
• Risultato	194
• Analisi critica del risultato fallito/Correzione del difetto - Proposte	195
CONSIDERAZIONI CONCLUSIVE	197
RIFLESSIONI SULL'ARTE DELLA CHIRURGIA ESTETICA A CURA DI FOAD NAHAI	199
BIBLIOGRAFIA	203
INDICE ANALITICO	205

INTERVISTA - Rapporto relazionale chirurgo-paziente: dal colloquio preliminare alla progettazione dell'intervento.

Conoscenza della paziente, aspetti clinici generali di rilievo ed esame clinico obiettivo locale.

L'obiettivo dell'intervista è la corretta conoscenza della paziente, e della situazione da correggere.

- L'analisi pre-operatoria delle condizioni cliniche generali, della situazione morfologica locale e della situazione psicologica sono essenziali per un risultato di successo.
- Un'errata o incompleta valutazione delle condizioni cliniche generali può condizionare una complicanza.
- Un'errata analisi della morfologia locale conduce ad una erronea scelta della metodologia chirurgica e conseguentemente ad un risultato insoddisfacente.
- Un'errata o insufficiente valutazione psicologica può determinare un'insoddisfazione della paziente e quindi anche un possibile problema legale.

L'intervista deve comprendere:

A - Valutazione clinica generale (aspetti fisio-patologici rilevanti da investigare)

- Diabete: rischio di infezione e cattiva guarigione;
- Pressione arteriosa elevata: rischio anestesilogico ed emorragico;
- Disturbi di coagulazione: rischio di emorragia o trombosi;
- Terapia cortisonica in atto o pregressa recente: rischio di cattiva guarigione cutanea ;
- Abitudine al fumo: può favorire liponecrosi o necrosi cutanea specialmente areolare;
- Disordini alimentari: rischio di risultato scadente o insuccesso per distrofia dei tessuti molli;
- Familiarità per carcinoma mammario: necessità di maggior approfondimento degli esami strumentali;
- Disturbi cardio-polmonari e renali: rischio anestesilogico e di trombosi.

Dall'analisi di tutte queste situazioni si arriverà alla conclusione di trovarsi di fronte ad una paziente sana oppure ad una paziente a medio o ad alto rischio.

Una paziente non sana è una buona candidata alle complicanze post-operatorie.

B - Psicologia ed aspettative della Paziente

Questo è un aspetto delicato e rischioso da trattare perché non sempre il chirurgo possiede gli strumenti adatti ad indagare in un campo così specifico. Sono necessarie competenze specialistiche oltreché disponibilità temporale da dedicare alla particolare indagine, per cui molto sovente questo aspetto viene trascurato.

Una serie di domande fatte alla paziente saranno necessarie per riconoscere i suoi desideri ed aspettative per capire se queste sono compatibili con la sua specifica situazione morfologica. Sugerirei anche di avere almeno una consultazione con la paziente da sola, senza testimoni che possano risultare scomodi o condizionanti, come i genitori, o il marito.

Una condizione psicologica inadatta dovrebbe essere motivo sufficiente per rifiutare l'intervento alla paziente che lo richieda.

Il chirurgo deve includere nel suo esame clinico domande atte a rilevare un'eventuale sindrome depressiva con o senza trattamento psicologico e/o farmacologico.

Una paziente depressa è una buona candidata ad essere una paziente insoddisfatta.

Un aspetto difficile da comprendersi riguarda le aspettative della paziente, i suoi desideri, le sue motivazioni, la sua razionalità ed obiettività. Nel caso in cui le aspettative siano troppo alte o non sufficientemente chiare, il chirurgo plastico dovrebbe rifiutare o, come minimo, rimandare l'eventuale intervento fino a quando non sia chiaramente raggiunta una buona comprensione con la paziente.

Nel caso di Mammelle Tuberoze, specie se asimmetriche, la difficoltà di comprensione medico-paziente aumenta notevolmente per 2 motivi: il primo perché quasi sempre la paziente è molto giovane, con equilibrio psicologico più o meno immaturo e non ancora strutturato, con aspettative non sempre chiare, ma spesso elevatissime; in secondo luogo la paziente tende a non "vedere" e a "sottovalutare" la difficoltà di soluzione del suo caso. Il chirurgo ha il dovere di spiegare il più chiaramente possibile le difficoltà e le eventuali possibili necessità di correzione secondaria ma senza incidere troppo sulla serenità psicologica della giovane paziente, e senza far nascere in lei la sensazione di malattia grave.

CHIRURGIA ESTETICA DELLA MAMMELLA: CONSIDERAZIONI GENERALI

Gli “obiettivi” della chirurgia estetica, in generale, si distinguono in **oggettivi e soggettivi**: questi ultimi sono i più importanti perché rappresentano il raggiungimento dei desideri e la soddisfazione della paziente, che devono essere comunque considerati lo scopo principale, purché obiettivamente accettabili e condivisibili con il chirurgo. Questo punto rappresenta a mio avviso una delle maggiori difficoltà nel rapporto paziente-chirurgo plastico; in effetti l’abilità ad esprimersi chiaramente da parte della paziente, è spesso molto scarsa; dall’altra parte la capacità del chirurgo di capire, a volte persino indovinare, le aspettative e la proiezione mentale dell’immagine corporea della paziente, può essere insufficiente. Per questa ragione il chirurgo deve dedicare sufficiente tempo nelle consultazioni preliminari per tentare di raggiungere una corretta e sufficiente comprensione della paziente. Inoltre, il chirurgo plastico deve porre molta attenzione nell’intervenire su pazienti con disturbi alimentari quali la bulimia o anoressia, anche in caso di apparente “guarigione” (che non lo è quasi mai) perché i tessuti molli di queste pazienti presentano sempre una scarsa qualità di guarigione e tenuta a lungo termine. In questi casi è fortemente raccomandabile lavorare in cooperazione con un nutrizionista, un medico internista ed uno psicologo o psichiatra.

La capacità ad esprimersi della paziente così come la capacità di comprensione del chirurgo possono essere insufficienti per la corretta comprensione reciproca.

A. CHIRURGIA ESTETICA DELLA MAMMELLA: OBIETTIVI DA RAGGIUNGERE

Gli obiettivi nella chirurgia estetica della mammella sono sei:

1. **Forma**: bella e naturale
2. **Volume**: in armonia con il resto del corpo
3. **Simmetria**: di forma e di volume
4. **Cicatrici**: poco o nulla visibili
5. **Stabilità del risultato**: il lungo termine quanto più possibile simile all’immediato post-operatorio
6. **Soddisfazione della paziente**: derivata dal raggiungimento più o meno preciso dei precedenti 5 obiettivi.

1. LA FORMA

La “bella forma” di una mammella è in parte soggettiva e legata a fattori razziali e culturali nonché ad epoche storiche diverse. Ciò significa che il concetto di bellezza del seno non ha un canone fisso con precise misure, ma ha una certa flessibilità dovuta ai gusti e alla moda del proprio tempo. È mia opinione che questo concetto di bella forma debba rientrare comunque e sempre nei limiti della “armonia classica”.

Armonia è di per sé bellezza.

2. IL VOLUME

L’idea del “giusto volume” è strettamente associato al concetto di bellezza secondo mode e Paesi. Durante gli ultimi anni abbiamo assistito ad un incremento della domanda per aumento del volume mammario e troppo spesso, secondo la mia opinione, in modo eccessivo. Io penso che un buon chirurgo estetico debba seguire e perseguire un concetto globale di bellezza sempre nei limiti della generale “armonia”. Il chirurgo ha il “dovere” di suggerire e guidare affettuosamente la paziente ad una corretta scelta, e rifiutare ogni richiesta che venisse da lui considerata come un eccesso.

Ogni eccesso presto o tardi produrrà un danno.

La paziente ha il diritto di scegliere il chirurgo ed il chirurgo ha il diritto/dovere di rifiutare una paziente che presenta richieste non da lui condivise.

3. LA SIMMETRIA

Anche se in natura l’organo mammario non è quasi mai esattamente simmetrico, il chirurgo deve fortemente perseguire questo obiettivo per poter ottenere buoni risultati. L’Asimmetria di Volume, entro certi limiti fisiologica, è quella più frequente ed anche più accettabile. Molto più disturbante è l’Asimmetria di Posizione e/o Dimensione del CAC o l’Asimmetria di Forma.

L’insegnamento del mio maestro (Aldo M. Fontana): tendere alla perfezione per ottenere buoni risultati, si è sempre dimostrato esatto.

Un secondo esempio di deformità tuberosa sempre riconducibile al Tipo I, ma con una caratteristica inconsueta, molto particolare.

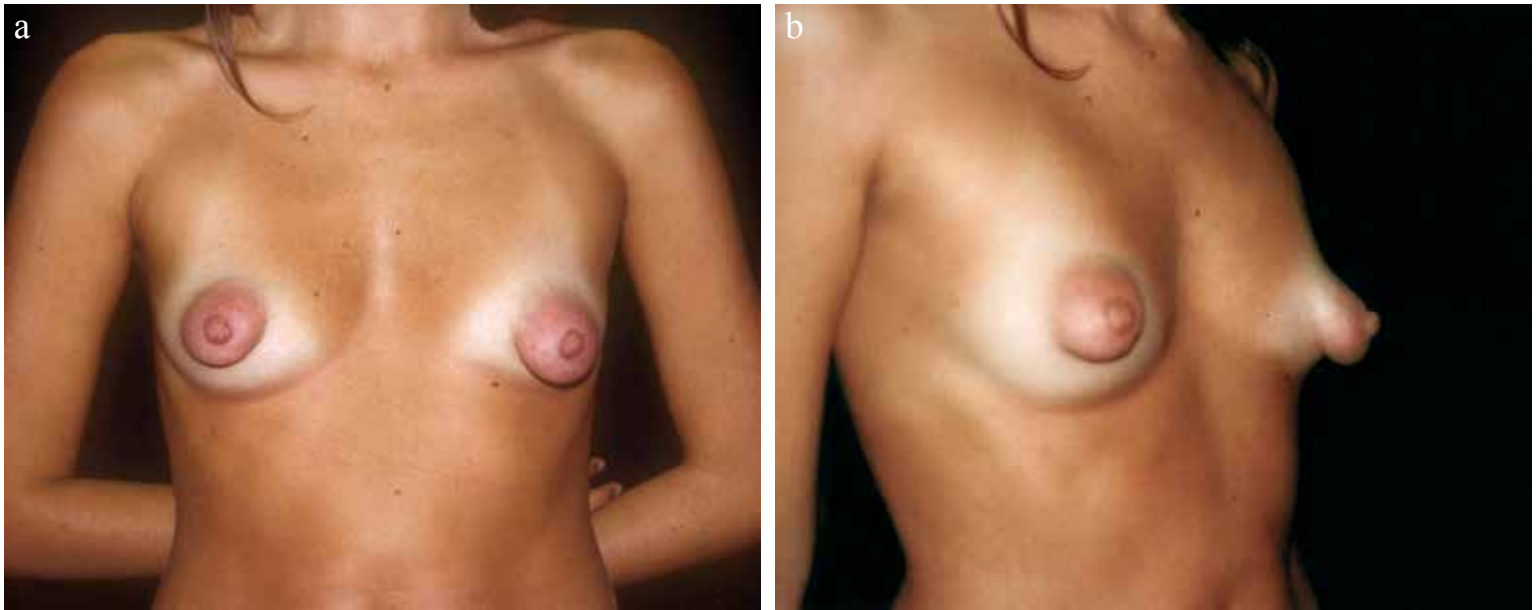


Fig. 4.2 a,b) In queste proiezioni appare evidente la particolare conformazione di questa malformazione caratterizzata dalla presenza di una piccola mammella intra-ereolare prolassata e poggiante su una base più larga di ghiandola mammaria più evidente a Sx. La piccola mammella superficiale può essere considerata come una **Deformità Tuberosa di Tipo I** da correggersi con il Lembo corrispettivo Tipo I.

Questa particolare conformazione dovrebbe suscitare qualche attenzione e curiosità di ricerca embriogenetica.

Un terzo esempio di mammelle tuberose, diverso clinicamente dalle precedenti, più grave, ma ancora riconducibile all'appartenenza al Tipo I per le caratteristiche anatomiche di base.

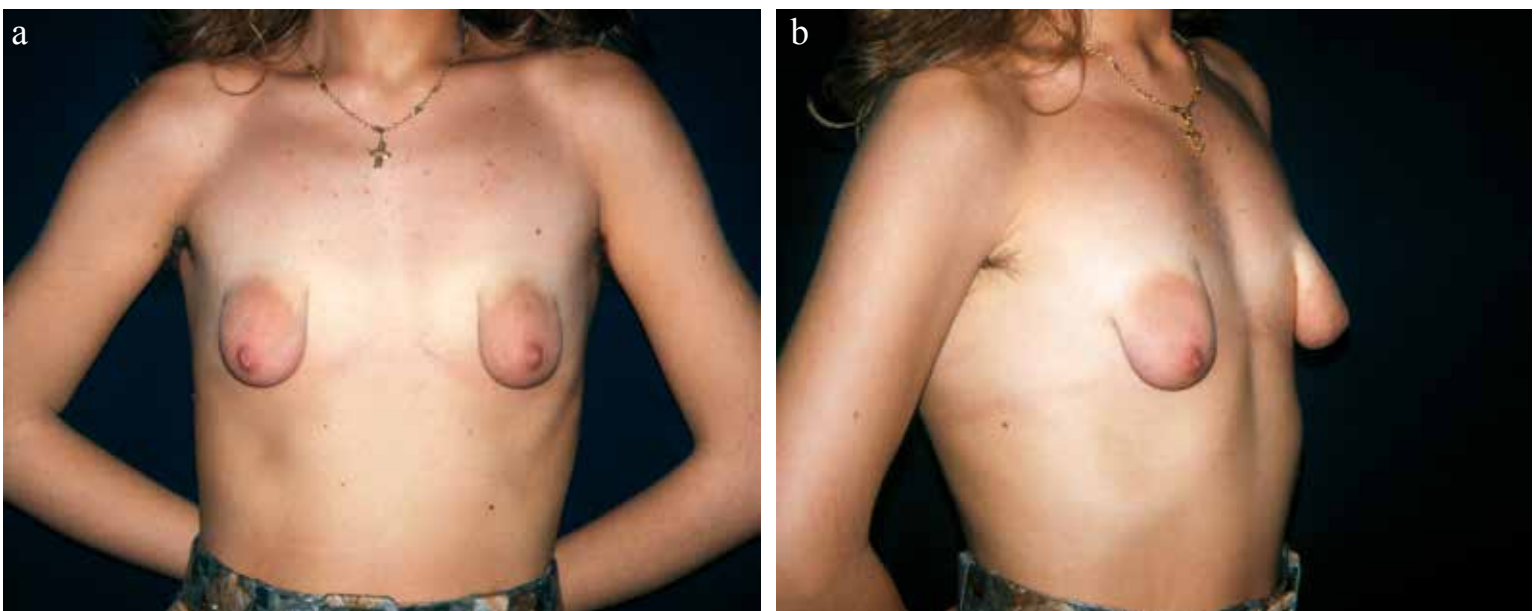


Fig. 4.3 a) Entrambe le areole sono posizionate lateralmente alla linea emi-claveare con ampio spazio vuoto intermammario. **b)** Le piccole mammelle sono “erniate e contenute” completamente nel sacco areolare espanso, ed un anello costrittivo circonda la piccola base mammaria.

VARIANTE DI LEMBO TIPO I (usato per la correzione del Caso V)

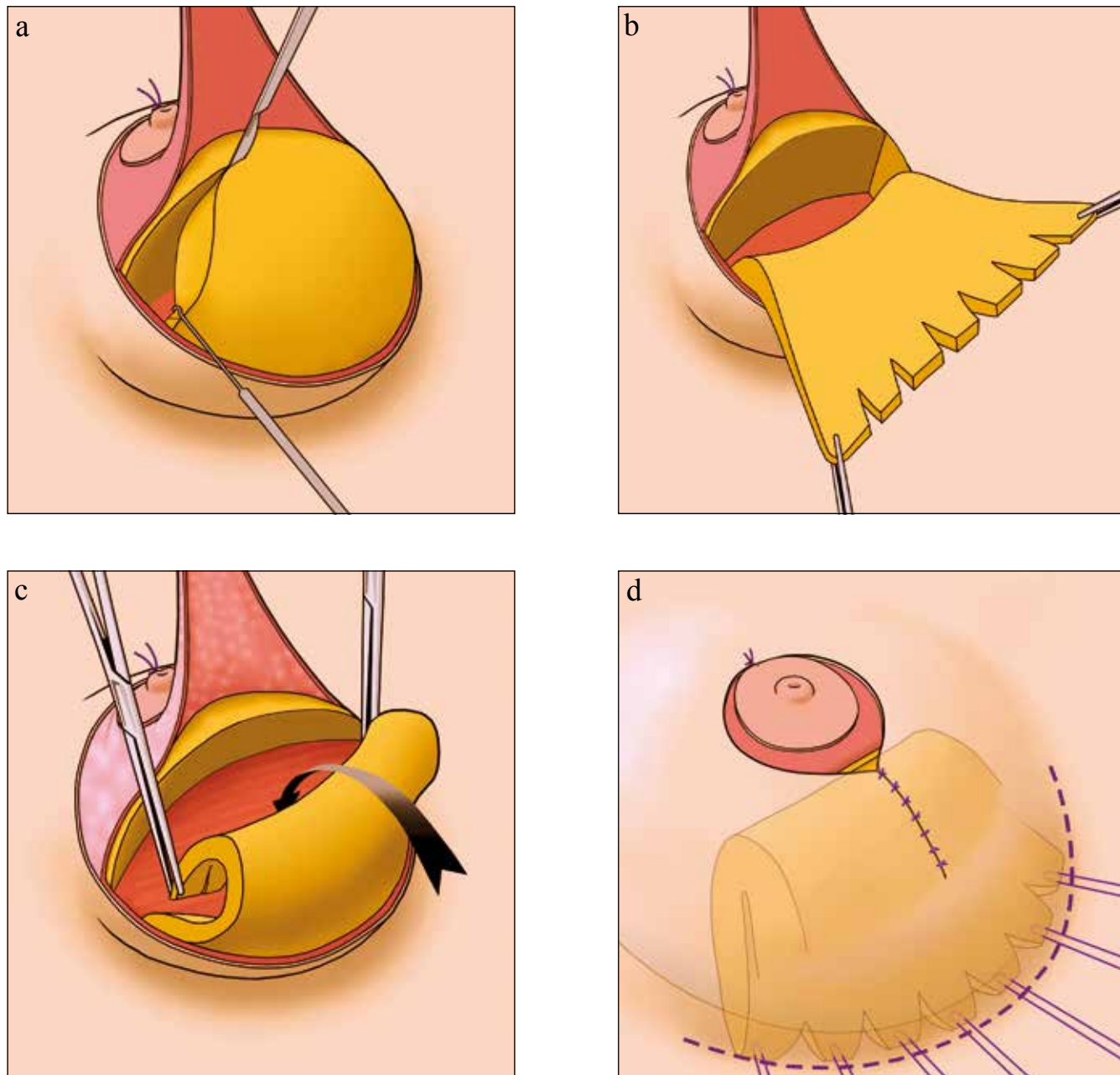


Fig.4.5 a) Il Lembo dermico è sollevato mettendo a nudo la piccola ghiandola che viene incisa verticalmente a tutto spessore fino al piano muscolo-toracico formando un Lembo ghiandolare di forma quadrata. b) In questo caso piccole multiple incisioni vengono fatte sul bordo libero del Lembo per distenderlo a ventaglio e favorire la sua distribuzione lungo tutto il neo-SIM. c) Il Lembo è ribaltato su sé stesso profondamente e caudalmente. d) Le breccie cutanee vengono suturate residuando, in questo caso, una cicatrice peri-areolare e una breve cicatrice verticale. Questa soluzione è da me preferita alla peri-areolare pura per evitare il possibile eccessivo appiattimento del cono mammario.

Preferisco sempre avere una piccola cicatrice verticale, che per quanto riguarda la mia casistica, è quasi sempre molto poco visibile (forse grazie al Lembo Dermico del polo inferiore?) piuttosto che appiattare l'areola con una tensione cicatriziale circonferenziale.

La migliore cicatrice peri-areolare, personalmente, la ottengo quando la circonferenza della cute areolare è leggermente superiore alla circonferenza della cute periareolare alla quale devo suturarla.

B.2 - DEFORMITÀ TUBEROSA TIPO II ESEMPI CLINICI

Un primo esempio di questa deformità nella mammella Dx.

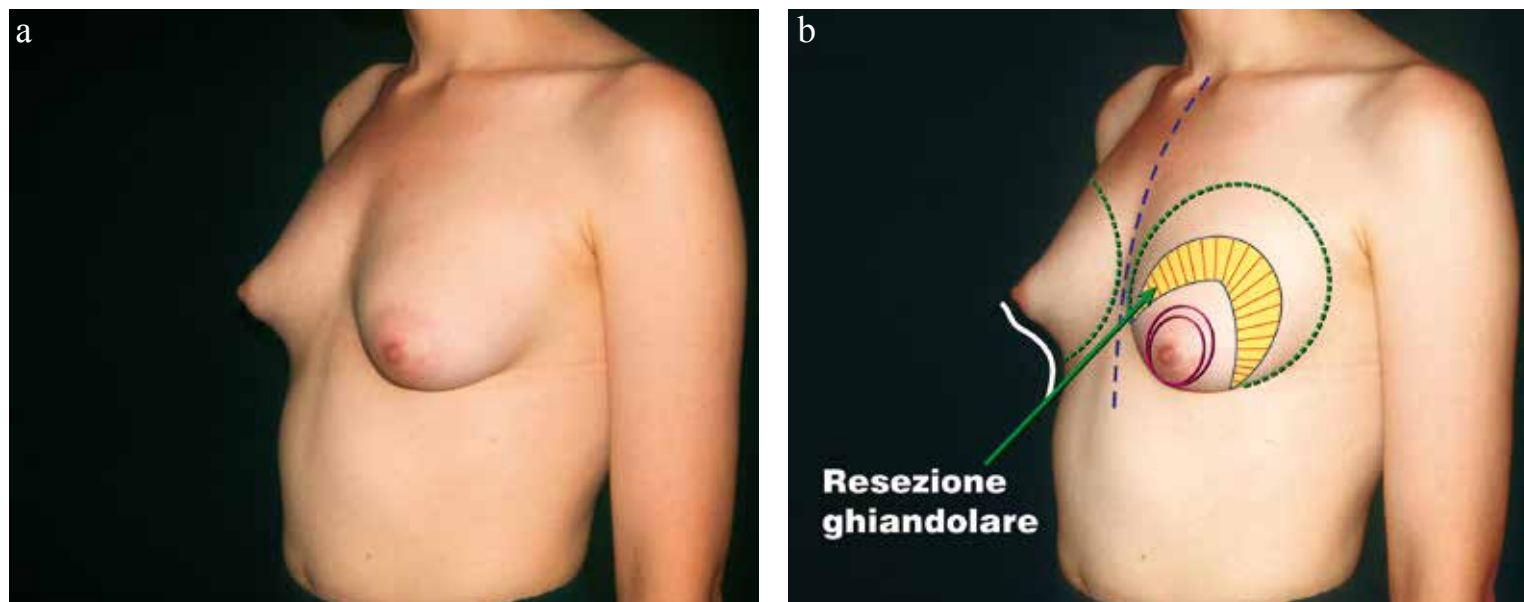


Fig. 4.7- a) La proiezione obliqua Sn. evidenzia la deformità tuberosa Tipo II a Dx., con tipico polo inferiore teso, concavo, con assenza del SIM. Inoltre si osserva una lieve protuberanza ghiandolare retro-areolare. b) La linea bianca evidenzia ed esalta la deformità di contorno della mammella Dx. Questa particolare conformazione è molto spesso sottovalutata e non corretta ma l'introduzione della protesi generalmente la evidenzia incrementando l'asimmetria di forma con la controlaterale.

Secondo esempio di Deformità Tuberosa Tipo II.

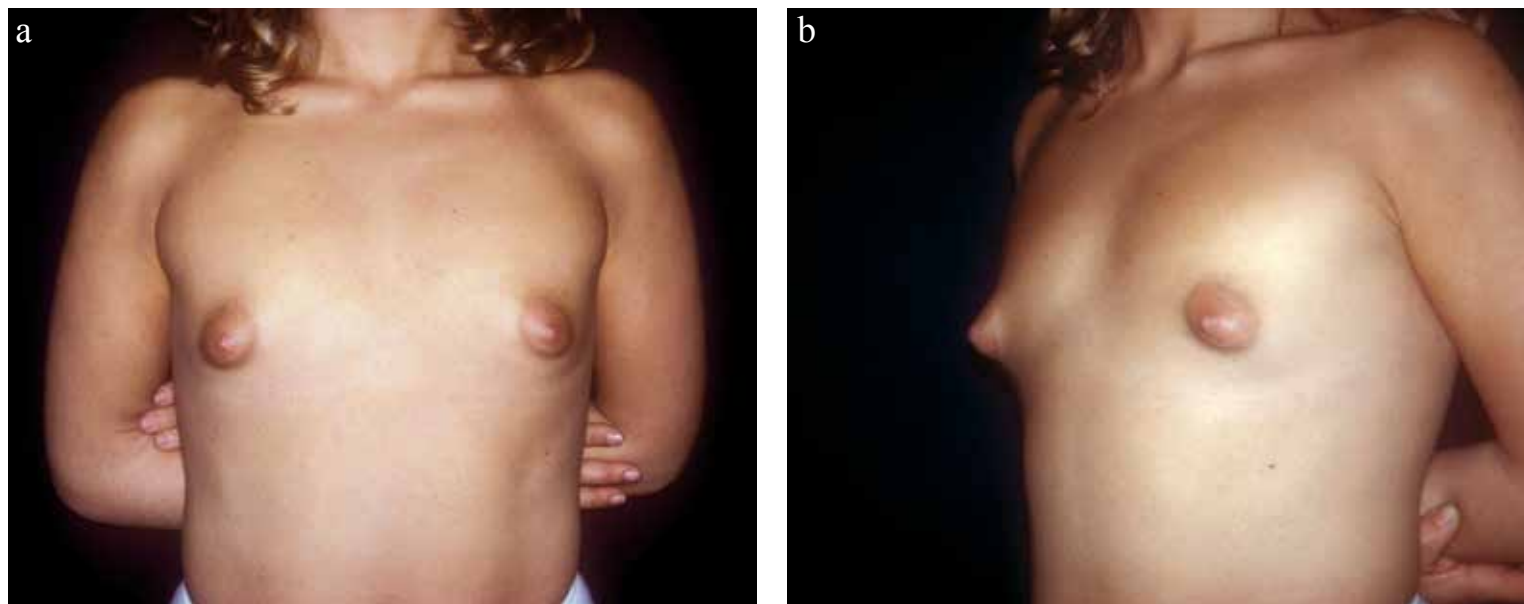


Fig.4.8 - a) Questa proiezione frontale evidenzia l'estrema lateralizzazione delle areole e delle piccole ghiandole mammarie che si posizionano esternamente alla linea emi-claveare, con un ampissimo spazio vuoto inter-mammario. La posizione delle areole in senso verticale sul torace è già piuttosto alta. Questo particolare rappresenta un'aggiunta difficoltà di soluzione. b) Pre-operatorio. Proiezione obliqua che evidenzia la particolare deformità retro-areolare e l'estrema ipoplasia mammaria. La piccola ghiandola sembra essere quasi totalmente contenuta all'interno dell'areola e capezzolo, circondata da un anello costrittivo fibrotico.

CASO III - La “doppia mammella”: deformità variante del Tipo I.

Giovane donna di 26 anni con mammelle tuberose asimmetriche e con una “particolare caratteristica di deformità”, molto evidente soprattutto sulla mammella Dx., consistente in quello che si può definire una doppia mammella, oppure una piccola Mammella Tuberosa con base contratta circolarmente, erniata nella areola e appoggiata su una seconda ghiandola più profonda e di conformazione pressoché normale ma piuttosto piatta. In altre parole la ghiandola mammaria appare come divisa in 2 sezioni, una più profonda di conformazione “normale”, ancorché Ipoplasica, e una seconda sezione ghiandolare sovrastante la prima con la propria base contratta, con conformazione tuberosa erniantesi nell’areola.

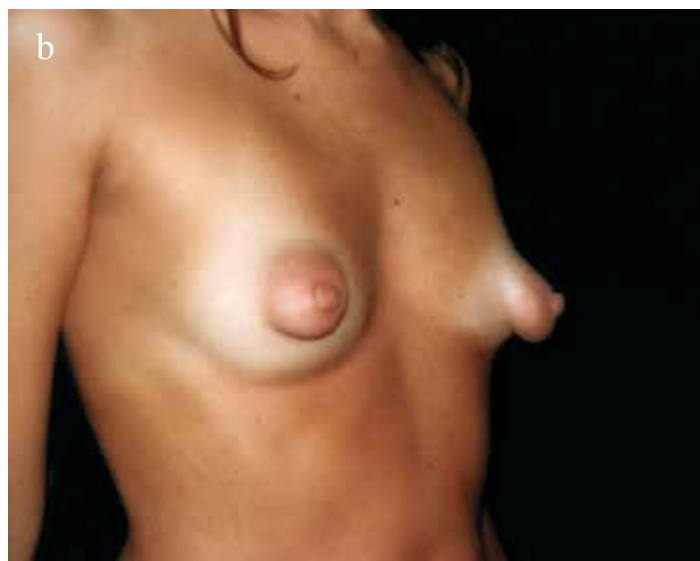
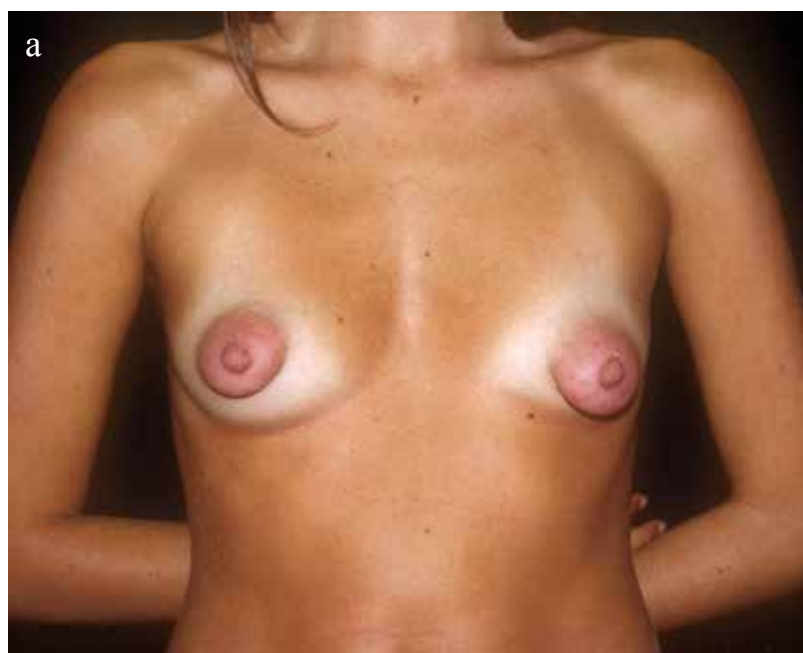
Fig. 6.8 - a, b, c) Pre-op. Nelle tre diverse proiezioni appare evidente la particolare conformazione di questa malformazione caratterizzata dalla presenza di una piccola mammella intra-areolare prolapsata e poggiante su una base più larga di ghiandola mammaria. La piccola mammella superficiale può essere considerata come una deformità tuberosa di **Tipo I** da correggersi con il Lembo corrispettivo **Tipo I**.

Questa variante della Deformità Tipo I è stata corretta con un Lembo Tipo I.

CASO V - Mammelle Tuberose Ipoplastiche Tipo I.

Giovane paziente di 17 anni con gravissima deformità tuberosa in mammelle gravemente ipoplastiche.

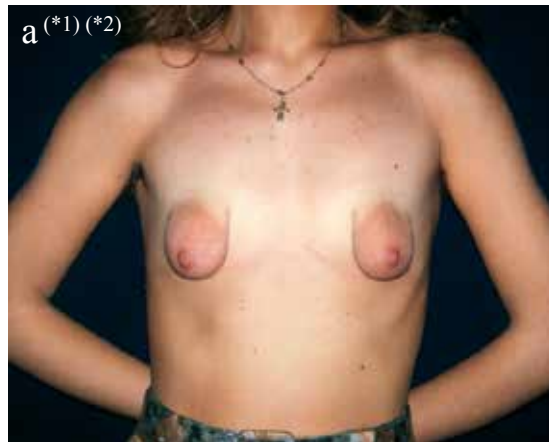
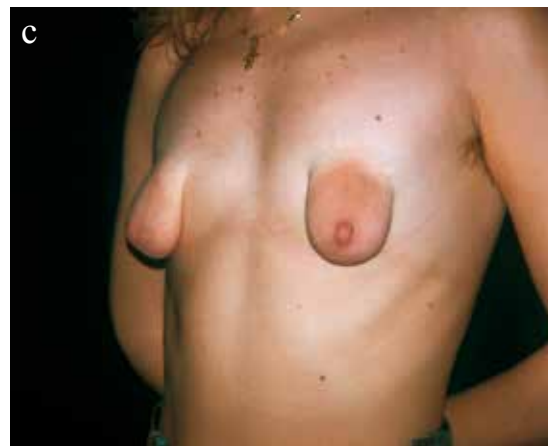
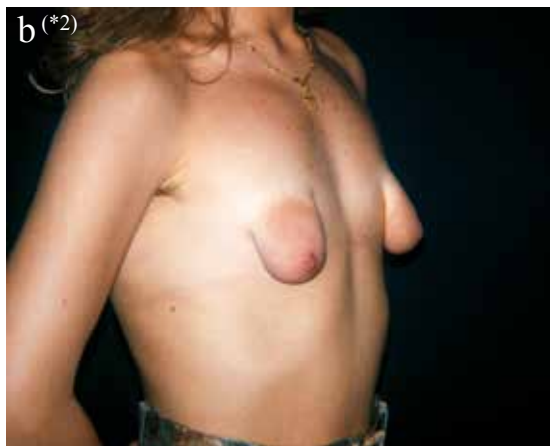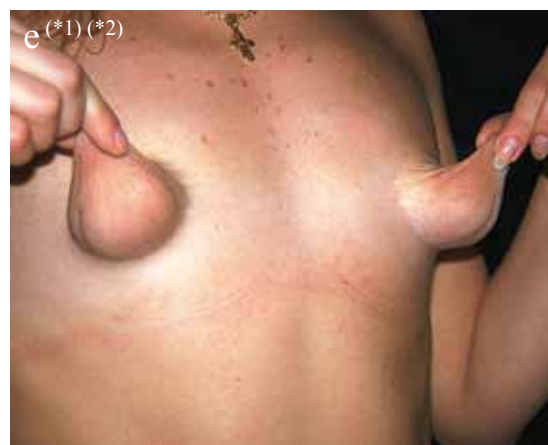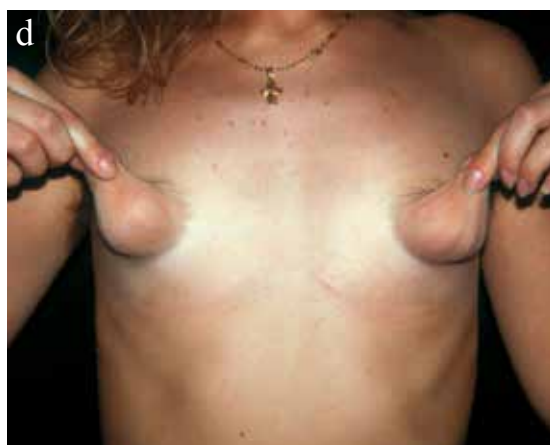Fig. 6.19 - a) Le piccole ghiandole sono prolassate interamente in un sacchetto di cute areolare molto lassa ed estremamente espansa. Entrambe le areole sono posizionate lateralmente alla linea emi-claveare con ampissimo spazio vuoto intermammario.



b) È possibile apprezzare il SIM cranializzato praticamente a livello del bordo superiore della piccola ghiandola che appare quindi come sostenuta da uno stretto peduncolo ghiandolare. c) Situazione analoga alla proiezione Dx. Le piccole mammelle sono "contenute" completamente nel sacco areolare lasso che quindi le ricopre completamente.



d, e) Queste due figure dimostrano la perdita dell'aderenza cutaneo-ghiandolare. La cute appare estremamente sottile e lassa con numerose strie peri-areolari. È evidente un anello costrittivo circolare alla base della piccola mammella, che crea una specie di "picciuolo" attraverso il quale le ghiandole sono appese al torace.

Fig. 6.19 - a, e (*1) Personal Approach to Surgical Correction of the Extremely Hypoplastic Tuberous Breast. Egle Muti, M.D. - Turin, Italy - Aesth. Plast. Surg. 20:385-390, 1996

Fig. 6.19 - a, b, e (*2) Trattamento della Mammella Tuberosa Ipoplastica - E. Muti - Pagg. 193-206 - Chirurgia Plastica della Mammella - R. Lauro - C. Dominici, 1998 Piccin Nuova Libreria S.p.A.- Padova

TECNICA CHIRURGICA

1. Sequenza grafica della metodica utilizzata per la mammella Dx.

Per la mammella Dx si è utilizzata la stessa metodica descritta per il Caso IX. Anche in questo caso ho considerato ancora possibile la riduzione della mammella Dx. per simmetrizzazione con la Sn. mediante una RGSSM e utilizzo di 2 protesi uguali, seguendo la mia scelta preferenziale.

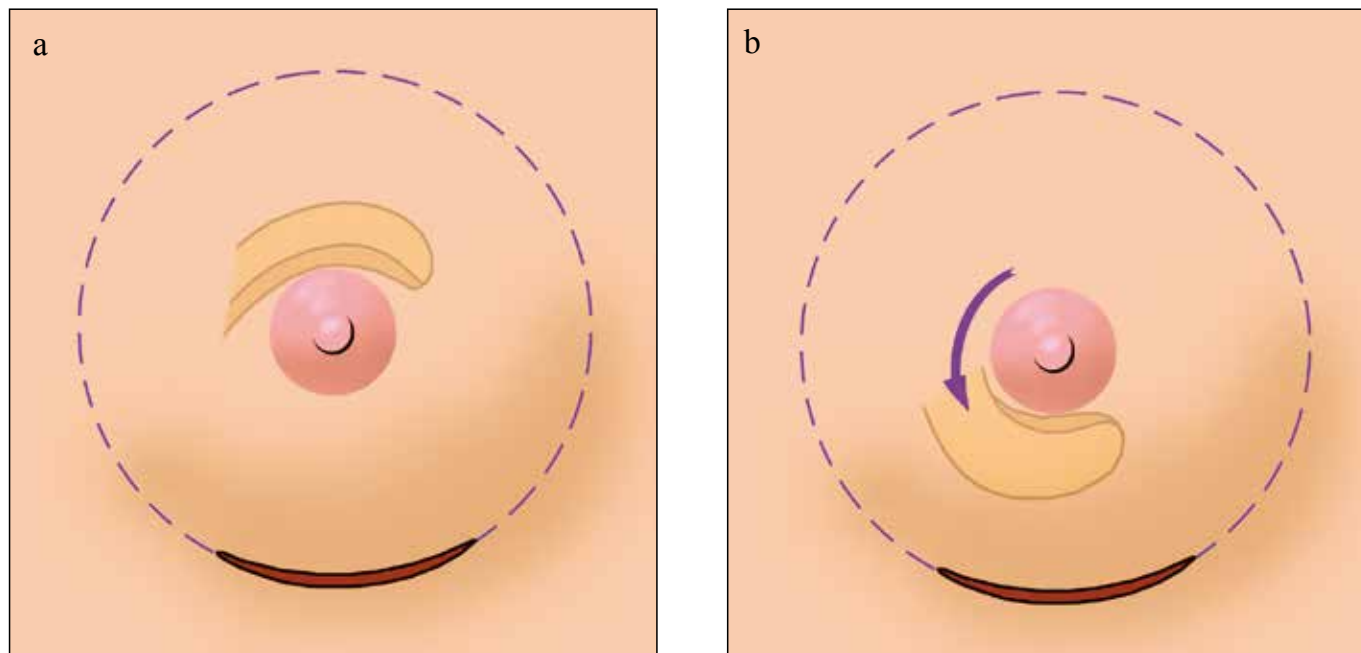
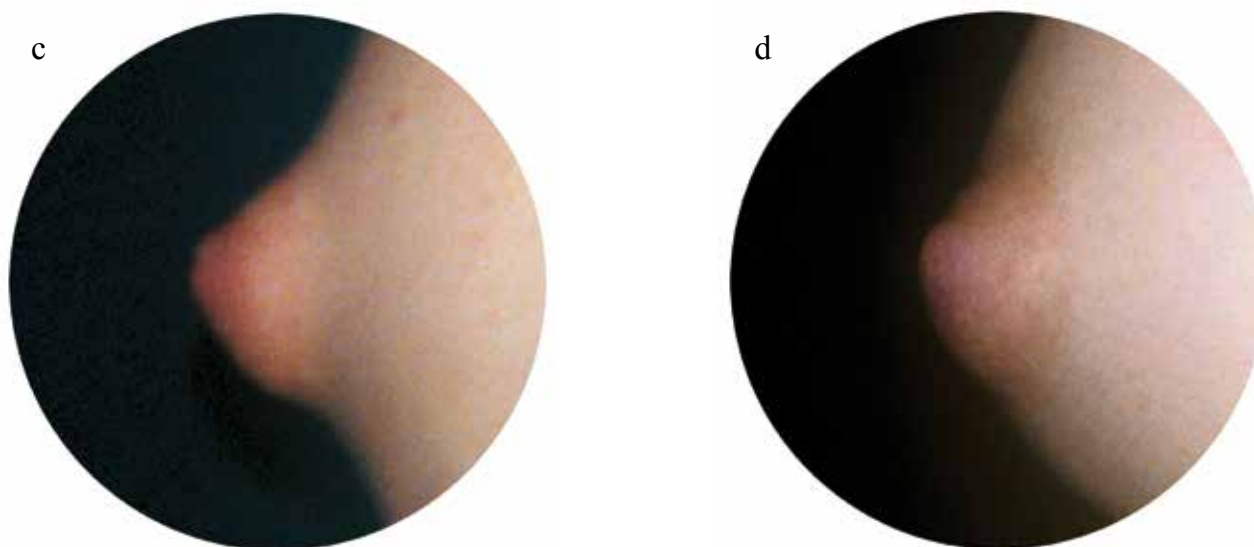


Fig. 6.67 - **a, b**) Dalla superficie profonda della ghiandola viene scolpito un lembo con uno spessore adeguato che trasferisca tessuto ghiandolare dalla metà superiore della regione retro-areolare, con peduncolo laterale, al bordo inferiore dell'areola a livello dell'anello costrittivo peri-areolare che viene aperto con incisioni radiali...



...c) Pre-op dell'areola Dx. con magnificazione fotografica della deformità. d) Correzione del difetto areolare ottenuta con il Lembo descritto...

Per la mammella Sn si è utilizzata la stessa metodica usata e descritta per il Caso V, ma con una cospicua riduzione del Lembo Tipo I.

RIFLESSIONI SULL'ARTE DELLA CHIRURGIA ESTETICA

La chirurgia estetica è un'arte, un'arte figurativa. Nonostante gli sforzi di quantificare i risultati e stabilirne gli standards e misurarne gli esiti, le nostre valutazioni rimangono sempre soggettive. La bellezza è interpretata soggettivamente sia dai pazienti che dagli stessi chirurghi. L'idea di bellezza della paziente, può non coincidere con l'idea di bellezza del chirurgo. Esistono inoltre significative differenze etniche e culturali che definiscono il nostro concetto di bellezza e quali caratteristiche sono considerate attraenti. Ad esempio sopracciglio molto arcuato, considerate ideali in certe culture, possono sembrare esagerate in altre. La dimensione della mammella "ideale" varia da cultura a cultura e da una zona geografica all'altra. Laddove un corpo abbondante o ben riempito è ammirato in alcuni paesi, in altri, quali gli Stati Uniti, i media propongono e promuovono come ideale di bellezza una figura slanciata. Un abile chirurgo, che ha ben presente queste differenze, deve sollecitare la paziente ad esprimere il proprio concetto di bellezza, le proprie aspettative di risultato.

La chirurgia plastica è in primo luogo e soprattutto, una disciplina chirurgica e sotto quest'aspetto essa non si differenzia da ogni altra branca chirurgica. Essa non può essere insegnata dal giorno alla notte, o messa in pratica senza una lunga e personale esperienza e non esiste soltanto in teoria ma è basata su di una solida conoscenza dell'anatomia, della fisiopatologia, unita ad una comprensione degli aspetti psicologici che conseguono al cambiamento dell'aspetto corporeo o facciale. I principi della chirurgia, in particolar modo la risposta fisiologica ai traumi chirurgici, la guarigione delle ferite, la prevenzione e la gestione delle complicanze valgono tanto per la chirurgia estetica, che per ogni altra specialità chirurgica. Anni d'esperienza nella chirurgia estetica di base, la formazione nella chirurgia ricostruttiva e la conoscenza approfondita dei dettagli anatomici e di laboratorio, sono i prerequisiti per una corretta pratica della chirurgia estetica. Per me quest'esperienza iniziò nel laboratorio d'anatomia, culminando in una laurea a honorem in anatomia, seguita da anni trascorsi a ripristinare forme e funzioni attraverso la ricerca anatomica ed applicazioni cliniche. Il mio attuale interesse nella chirurgia estetica fu la naturale conseguenza di tale formazione nell'ambito della ricostruzione e dell'anatomia. Dopo anni d'esperienza, sono arrivato alla conclusione che, sia ripristinando la forma e la funzione o migliorando l'aspetto del corpo o della faccia, noi chirurghi plastici siamo guidati dagli stessi obiettivi e principi estetici.

Io amo questa specializzazione perché ci sono molti modi, molte tecniche, sia quando stiamo ringiovanendo un viso invecchiato, oppure correggendo la forma ed il volume delle mammelle o rimodellando i contorni del corpo. Poiché le condizioni variano da individuo ad individuo secondo la situazione fisica della paziente, e del suo desiderio di modificare il proprio aspetto, il chirurgo dovrà essere capace di scegliere fra le diverse tecniche quella che più si adatta al caso, tecnica che può essere applicata o modificata a seconda del caso che sia ha di fronte. La capacità di prendere decisioni cliniche, la stessa che contribuirà alla soddisfazione della paziente, deve tenere conto della motivazione che induce la paziente a rivolgersi alla chirurgia estetica, del grado di preoccupazione che tale problema le comporta e delle sue attese. Le scelte del chirurgo possono essere fatte solo dopo aver ascoltato attentamente la paziente, per poter così stabilire gli obiettivi che devono essere in equilibrio con il suo stile di vita. Una paziente che desidera un ringiovanimento della faccia, che ha a disposizione solo pochi giorni per una totale guarigione e il cui stile di vita non le permette di evitare l'esposizione ai raggi solari, ovviamente non è una buona candidata ad un'invasivo lifting facciale o ad un laser resurfacing. In una situazione come quella descritta la paziente deve essere disposta a modificare temporaneamente il suo stile di vita, se vuole può scegliere la tecnica più invasiva, oppure potrà scegliere una meno ideale alternativa quale le iniezioni di Botox, fillers e altri trattamenti facciali.

I capricci, le mode vanno e vengono; il pendolo oscilla. Pertanto noi chirurghi non dovremmo precipitosamente abbracciare ogni nuova tecnica, trattamento o tecnologia proposta, almeno fino a quando queste saranno attentamente valutate e il loro valore e grado di sicurezza ed efficacia stabilito. La chirurgia estetica, così come per tutti i tipi di chirurgia, comporta sempre dei rischi. Quando ne discuto con le mie pazienti, io consiglio loro di dimenticare la parola "cosmesi" e ricordare invece la parola "chirurgia". Spiego loro che ogni tipo di trattamento chirurgico, anche se effettuato dalle migliori mani, comporta sempre dei rischi. Il meglio che possiamo offrire ai nostri pazienti è la riduzione dei rischi, prendendo le necessarie misure per minimizzare le possibili complicanze e patologie. La paziente è responsabile nel scegliere il chirurgo. Il chirurgo è responsabile della salvaguardia della salute della sua paziente, del suo benessere e privacy. Assicurare la salute, minimizzando i rischi comincia con la consultazione iniziale, l'anamnesi e continua con la preparazione pre-operatoria, con le misure intra-operatorie, le cure post-operatorie ed infine con le visite di controllo. L'anamnesi serve a mettere in luce i fattori che possono influenzare i risultati chirurgici, tali fattori possono essere il fumo, l'ipertensione, altre anomale condizioni mediche, l'assunzione di medicinali, allergie e problemi di ordine psicologico. Se necessario, o se si ha qualche dubbio sulla salute della paziente, ella dovrà essere indirizzata al suo medico di famiglia, consulente o psichiatra per una approfondita valutazione prima di essere sottoposta a qualsiasi operazione chirurgica.

Il tipo, la durata della procedura, o la combinazione delle procedure chirurgiche hanno un impatto sulla salute della paziente. Il luogo dove l'operazione è eseguita (studio medico, Clinica privata, od ospedale) è anche importante. Queste decisioni sono normalmente prese dal chirurgo, con un minimo o nessun coinvolgimento della paziente. Ma, considerando le ovvie preoccupazioni economiche, con l'avvento dei media e l'attrattiva del pubblico per la chirurgia cosmetica estrema, dove multiple procedure sono eseguite in un solo intervento per ottenere una completa trasformazione, non è inusuale che oggi i pazienti richiedano o persino pretendano più procedure chirurgiche simultanee. Sebbene per alcune pazienti questo non rappresenta un rischio, è molto prudente per il chirurgo sottolineare l'aumento di rischio che queste lunghe, multiple procedure comportano. Il benessere fisico della paziente non deve mai, in alcuna circostanza, essere compromesso da preoccupazioni economiche o da insistenze da parte della paziente che chiede che tutto venga fatto subito. Similmente la scelta del luogo dove eseguire l'intervento deve essere fatto sulla base di serie considerazioni piuttosto che da preoccupazioni economiche. È compito del chirurgo lavorare con l'equipe chirurgica per coordinare la sicurezza ed il comfort della paziente nella sala operatoria. Questo include l'appropriato funzionamento di tutti gli strumenti e apparecchiature, posizionamento e protezione dei punti di pressione sui punti di appoggio del lettino operatorio, protezione della cornea, appropriato posizionamento dei cuscinetti di sostegno, mantenimento della temperatura corporea, profilassi trombotica, giusto per citarne solo alcuni.

Dopo l'operazione la paziente deve essere trasferita e seguita in un luogo appropriato. Questo può essere casa sua, il pernottamento in clinica, o una più lunga permanenza in ospedale. Questa decisione deve essere basata sul tipo di operazione e sulla situazione clinica della paziente. Quando si effettua il rimodellamento del corpo, dove sono eseguite multiple procedure chirurgiche, io raccomando il ricovero in ospedale con almeno un pernottamento. Per interventi di chirurgia estetica facciale io preferisco seguire le pazienti nel nostro centro autorizzato dove è previsto un pernottamento in clinica. Le mastoplastiche additive, e le piccole liposuzioni sono considerate procedure da day hospital e sono pertanto eseguite nel nostro centro chirurgico; comunque io chiedo sempre alle mie pazienti di pernottare almeno a 20 minuti di distanza dal nostro centro chirurgico, la notte che segue l'intervento. Sebbene in questi casi le complicanze post-operatorie siano molto rare, non penso sia opportuno per le pazienti percorrere lunghe distanze, pertanto preferisco che esse stiano vicino all'ospedale nell'improbabile evenienza di una complicanza.

Le cure post-operatorie dopo la dimissione della paziente dal nostro centro chirurgico, prevedono procedure specifiche e informazioni generali sulle prevenzioni e cura di eventuali nausea, vomito post-operatorio, dolori, disagi e febbre. Alle pazienti è richiesto di notare qualsiasi improvviso o insolito gonfiore, cambiamenti nelle zone operate le quali possono indicare presenza di ematomi. Tutte le pazienti che si sottopongono a ringiovanimento facciale rimangono nella nostra Clinica per almeno una notte e sono costantemente monitorate per rilevare pressione sanguigna, nausea, dolori o altri disagi.

La tendenza nella chirurgia estetica va sempre più verso procedure meno invasive, meno costose, che richiedono meno ricovero, comportano meno patologie e meno tempo. Non bisogna comunque dimenticare che meno non significa necessariamente meglio. Infatti, può essere meno anche per gli individui più giovani i quali sempre in maggior numero ricorrono alla chirurgia estetica. Per alcuni di questi pazienti, la cura della pelle, i riempimenti cutanei, le iniezioni di Botox possono essere efficaci, quanto un totale face lifting per pazienti più anziani. Questa tendenza continuerà a crescere poiché pazienti sempre più giovani con minimo o moderato invecchiamento cutaneo cercano un precoce ringiovanimento della pelle, mentre pazienti più maturi richiedono, sempre più, procedure meno invasive. Pertanto sembra ovviamente logico prevedere che la domanda per complicate, estese procedure chirurgiche che richiedono un prolungato ricovero continueranno a diminuire. Questa previsione, comunque, non si applica a tutte le pazienti. C'è un nuovo ed emergente gruppo di candidati per la chirurgia estetica rappresentato da un sempre più alto numero di pazienti che hanno perso molto peso, e per i quali la sola effettiva opzione per il rimodellamento facciale e corporeo sono estese e complesse operazioni di chirurgia plastica.

La chirurgia estetica sta evolvendo. Le procedure sono continuamente riviste e ridefinite per poter offrire alle pazienti le migliori cure possibili. Così come nuove tecniche e tecnologie sono introdotte ed adottate, quelle consolidate sono sottoposte a nuove valutazioni e, a volte, persino abbandonate. Questo processo evolutivo è necessario, e continuerà nel tempo. La mia speranza è che questo libro (23) rispecchierà questa crescente evoluzione e contribuirà all'avanzamento della nostra specializzazione. In ultima analisi la chirurgia estetica è una forma d'arte, è creativa, dinamica e per me rappresenta il completamento della mia personale seduzione per questa disciplina, che pratico con passione e dedizione.